



VMTH NEWS

・**広島県獣医師会と連携協定** 2022年6月9日、広島県獣医師会木原会長と岡山理科大学吉川獣医学部長によって連携協定が締結されました。広島から海を越えて今治に来院される患者が増加中で、今後も協力して学会活動、セミナー、診療相談等で、連携を深めていきます。連携協定に基づいて、7月31日に広島県獣医師会学会に参加しました。対面形式で、コロナ感染に配慮されたレベルの高い学会を楽しみました。(K)

・獣医キャリアスキルアップ研修

6月から獣医キャリアスキルアップ(インターンシップ)研修が実施され、獣医学科5年生129名が関連職種で2週間以上の実務研修をしました。初めての開講でしたが大きなトラブルはなく、8月4・6日開催の発表会で無事終了しました。研修先は愛媛、東京、大阪が多く、「地元で安価」と「都会・臨床志向」が覗われます。コロナ禍にも関わらず学生を丁寧に指導していただいた研修先の皆様にお礼申し上げます。(K)

研修都府県 best 6		
	都府県	人数
1	愛媛	24
2	東京	15
3	大阪	13
4	愛知	10
4	静岡	10
4	神奈川	10

・**動物との共生を考えるワークショップ** 今治市教育委員会主催、今治明德短期大学、今治保健所が協力する「動物共生社会プロジェクト」の一環として、8月11日に市内小学生と保護者41組を対象にワークショップを開催。明德短大生によるアイスブレイキング体操の後に獣医学部動物愛好会(ZOI)の学生が「愛顔の生きもの係教室」紙芝居とブラックシアター(写真)授業を担当。子供たちは犬を飼う責任やのら犬・のら猫への無責任なエサやりについて考えました。学生や関係者の頑張りと事務職員の丁寧な案内で、参加者には大好評でした。(岩田恵理)



・**愛玩動物看護師模擬試験** 愛玩動物看護師国家試験の予備試験(11月)と本試験(2月)に向けて10月1日に獣医保健看護学科学生と教員、VMTHの診療補助者を対象に模擬試験を実施しました。国試受験は苦しい道のりですが、合格しないと次がありません。お互いに頑張りましょう。(佐伯香織)

令和4年度 愛玩動物看護師国家試験予備試験 模擬試験 問題(一般)
氏名
※問題冊子は試験終了後に回収します。

・**高知県獣医師会連携セミナー** 10月2日に高知県獣医師会との連携セミナー(小動物講習会)を高知市高知会館で開催しました。講師はVMTH三河、水谷、神田と協賛企業NST大柿さん。「アルブミン」をテーマとして、10時から17時までの長丁場でしたが、熱心な聴講と質問で会員の強靭さを再認識。(K)

・速報! 人工心肺導入 VMTHに人

工心肺が導入されました。これで開心術等の高度循環器手術のご要望にお応えすることができるようになりました。



A: 体温・気泡・圧モニター、
B: 血液を体内に戻す送血ローラー、C: 血液を吸引するサクシジョンローラー (杉本佳介)

新入教職員紹介

田川 道人 准教授 7月に獣医保健看護学科に着任しました。専門は腫瘍内科(獣医腫瘍科認定医I種)と血液疾患です。VMTHでは腫瘍の抗がん剤治療、血液疾患の診断治療を中心に内科疾患全般を担当します。診断や治療に苦慮している症例がありましたらぜひご紹介くだ



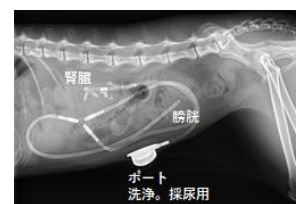さい。出身は北海道札幌市で、この夏は今治の暑さに参りましたが、慣れるように努力します。現在は子供2人の育児に追われてるこまいの毎日です。趣味はフットサル、ランニングで、甘いもの(ケーキ)が大好き、残念ながらお酒はほとんど呑めません…。

コラム1 グルメ in 今治

せんざんきは今治ご当地グルメの味付け鶏から揚げ。つけ込みタレ、ニンニクたっぷり、ネギ多め、片栗粉2度揚げ等々各店で特色あり。今回は旭町の「まる屋」。根拠的な雰囲気のアットホームな店構えに、底抜けに明るいおかみさん。大ぶりのせんざんきがどんと4個、薄皮衣はパリパリ、タレは生姜が程よく効いて、後味甘めの今治風。冷えたビールが快調です。まる屋は学生がバイト等でもお世話になっていて、この面でも感謝です。(朱夏希)

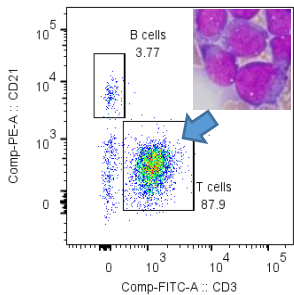


・**VMTHの診療** 泌尿器科では泌尿器を専門とする内科と外科の獣医師が協力して、腎臓、尿管、膀胱、尿道等の様々な疾患に対応しています。尿管閉塞では従来から実施されている尿管切開や尿管切除等に加え、尿管を拡げて尿の流れを維持するための尿管ステント設置や、腎臓と尿管を直接つなぐバイパス術(SUB system 設置:写真)を多数実施しています。また、細かな尿管手術などでは手術顕微鏡を用いて手術精度向上に努めています。下部尿路のがんに対しても膀胱全摘出や下部尿路全摘出、尿路変更など積極的な外科治療を実施しています。泌尿器系のトラブルの際は是非ご相談ください。(前田憲孝)



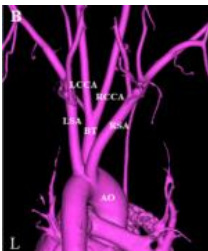VMTH Case Report

イヌの前縦隔型高悪性度 T 細胞性リンパ腫の症例です。シェルティー、5 歳、雄が前縦隔部腫瘍精査で 8 月に受診。針生検で大型リンパ球を多数確認。フローサイトメトリー法 (FCM) による表面抗原解析で CD3 陽性/CD21 陰性の細胞集団 (矢印) が主であったことから T 細胞性リンパ腫と診断し、L-アスパラギナーゼを投与しました。PCR による遺伝子解析は偽陽性があるので表現型分類は不正確ですが、FCM は、迅速かつ客観性に優れ、リンパ腫の分類と診断精度向上、病態解明や治療計画策定に役立ちます。VMTH ではさらに症例を集め、FCM による診断実績を積んでいくつもりです。興味のある先生はご連絡ください。(小林宏祐、村上康平)



OUS-VET Article

Local hemodynamic changes immediately after correction of an aberrant right subclavian artery in a dog: a contrast computed tomographic study. *Vet. Sci.* 8(6): 104, 2021. 「左鎖骨下動脈起始異常」は、左前肢に血液を供給する重要な血管が異常な部位から分かれ、食道圧迫などが生じる病気です。治療としてこの異常血管を切り離します。この研究では、イヌにおいて、血管離断後に起こる血行動態変化を CT 血管造影により初めて明らかにし、脳に向かう動脈から逆行するように前足(左腕頭動脈)と胸(左内胸動脈)へ血液が流れることを見つけました。これは、ヒトの鎖骨下動脈狭窄症例でみられる「抵抗の少ない血管に血液が流れる盗血現象」と似ており、脳底動脈から脳への血液供給減少=脳虚血を生じる危険性を示し、要注意です。(望月庸平)



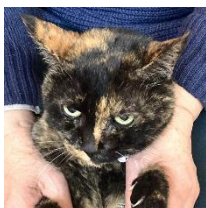コラム 2 和田動物診療補助者の釣り日誌

2022 年 4 月 24 日、滝のような大雨のなか宇和島市近家港から豊後水道へ。今回は幻の「白甘鯛」狙い。仕掛けは、雨で道具箱の開閉が難しいので糸付き替え針をたくさん用意し、胴付き仕掛けの 2 本バリ。船長の指示で餌は小イカ。雨で心は折れますが、竿が折れない限り(折れても)誘いはやめません。潮止まり直前、今までにない引き!! 白っぽい魚影が見えた時には胸がバクバク。なんと 50 cm 超の白甘鯛!! 今回の「控えめのどや顔」は船長の指示を無視して短冊サバで釣ったのがバレないため。こんなラッキーがあるから、つついづル餌さを使ってしまいます。(和田優子)



外科診療科の表と裏 (裏編)

NEWS letter#3 で実家のネコ (ノラコ) のリンパ腫診断と手術後を紹介。「余命宣告が信じられないね」と話していた術後 8 か月に便に血が混じるとの連絡。暗い気持ちの超音波検査で疑いのない再発だった。さすがに外科処置は無理で、前回術後のノラコの元気さと両親の喜ぶ顔を思い出し、躊躇していた抗がん剤治療を即決。「できるだけ長生きを」と素直に願った。幸いにも大きな副作用もなく寛解状態に。ノラコは今日もご飯をねだり、日向ぼっこ。つ



くづく、獣医師として、飼い主として色々なことを教えてもらっている。(佐伯亘平)

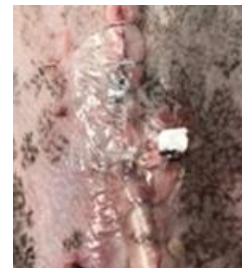産業動物診療科だより

2022 年 4 月から 6 月にかけて獣医学科 5 年生の総合参加型臨床実習が VMTH での伴侶動物診療、産業動物診療、病理診断に分かれて実施されました。産業動物診療科では、教員の往診に随伴して学生全員が農家に行き、実際の牛の飼養管理や診療を体験し、肌で感じる充実した実習ができました。(小野哲嗣)



VMTH の動物看護師

教育研究の場である VMTH では、動物看護に関する新しい知識と技術を開発する取り組みを積極的に進めています。腫瘍により膀胱を全て取った後、尿管から皮膚にパイプを通して尿が直接出るようにする手術 (尿管皮膚瘻造設) をした犬の患者で、皮膚の開口部周辺を薄いビニールのようなドレッシング剤で保護しました。これによって、付着する尿による皮膚の尿やけ (接触性皮膚炎) を防ぐことができ、皮膚の状態を退院まで良好に保てました。この方法は専門学術誌 (Veterinary Nursing, 2020) に事例報告として掲載されました (*-w-*)。(宮部真裕)



コラム 3 愛媛のお酒



今回は朝晩が涼しくなった初秋に呑みたい一杯。八幡浜の銘酒「川亀」(川亀酒造) の特別純米をセレクト。五百万石と雄山錦を 60% まで削り、芳醇な香りとキリッとした口当たりで、後味がほんのり甘い。瀬戸内の身厚な鰯との相性抜群。鰯しゃぶ、塩焼き、フライで箸が止まりません。よく飲み、よく食べ、よく話し、お腹も心もいっぱいです。本当に幸せ。(齋藤文代、K)

お知らせ (病院事務より)

- ・臨床セミナー再開 高知県に続いて 12 月 4 日に広島県獣医師会連携セミナーを開催します。
- ・動物看護師 (正規社員)、研修獣医師を募集中。希望者は事務までご連絡ください。

編集の後始末

動物看護師の名称が使えなくなり、VMTH では「診療補助者」。違和感がありますが、来年 4 月の国試合格・免許取得までの我慢。釣り日誌の和田さんは、魚が映えるように白ウエアを新調。見えるところでの努力は大切。今回の 38 さんのイラスト モデルは「清水ひめ」。実体は若干太めですが、理想体型の想像図だそうです。(K)

岡山理科大学獣医学教育病院
〒794-8555 今治市いこいの丘 1-3
TEL: 0898-52-9001, FAX: 0898-52-9211
E-メール: vmth@vet.ous.ac.jp
URL: <https://www.vmth.ous.ac.jp>

